COLUMBIA LIBRARIES OFFSITE
HEALTH SCIENCES STANDARD
HX00034290

Eiselsberg
Zur heilung grosserer defecte der tibia ...

COLUMBIA UNIVERSITY
THE
LIBRARIES
IN THE CITY OF NEW YORK
HEALTH
SCIENCES
LIBRARY

Digitized by the Internet Archive
in 2010 with funding from
Columbia University Libraries

http://www.archive.org/details/zurheilunggrss00eise

Sonderabdruck

aus dem

Archiv für klinische Chirurgie.

~~Wolcott Library~~
R D116
E.6

JAN 1 1 1946

Sonder-Abdruck
aus dem Archiv für klin. Chirurgie. 55. Bd. Heft 2.

Zur Heilung grösserer Defecte der Tibia durch gestielte Haut-Periost-Knochenlappen.

Von

Prof. Dr. A. Freiherr von Eiselsberg

(Königsberg in Pr.).

(Mit 4 Figuren.)

Für die Heilung von Pseudarthrosen im Allgemeinen kann, soweit eine operative Behandlung überhaupt erforderlich ist, die Resection mit folgender Fixation beider angefrischten Knochen das typische Verfahren genannt werden. Zahlreiche diesbezügliche Mittheilungen der letzten Jahre beweisen, dass in verschiedener Weise diese Operation mit Erfolg ausgeführt werden kann (Nagelung, Naht, Verzapfung, schräge Anfrischung etc.[1]).

Bei ausgedehnten Defecten kann die nach der Resection auftretende Verkürzung so beträchtlich werden, dass selbst im Falle fester Heilung die nachträgliche Function viel zu wünschen übrig lässt. Dies gilt besonders für die untere Extremität. Und doch ist die feste Heilung mit selbst beträchtlicher Verkürzung noch weit der bleibenden Pseudarthrose vorzuziehen, da bei letzterer nur durch eine sehr gute Prothese überhaupt der Gang ermöglicht werden kann. v. Bergmann hat mit gutem Erfolge zweeks Heilung eines grösseren Tibiadefectes, der nach Exstirpation eines Sarcoms zurückgeblieben war, die Fibula entsprechend verkürzt.

[1]) Auf eine ausführliche Wiedergabe dieser einzelnen Methoden kann ich verzichten, da dieselben in den neuen Auflagen der chirurgischen Lehrbücher erwähnt sind. Des weiteren verweise ich besonders auch in Betreff der Literaturangaben auf die vortreffliche Abhandlung W. Müller's: „Ueber die heutigen Verfahren zur Pseudar Vorträge (145). 1896.

NX
11.

In Fällen von Pseudarthrose und Defect der Tibia allein kann die Fibula vicariirend hypertrophiren; indess ist dieser Ersatz meist recht unvollkommen, was durch die verschiedenen dabei unternommenen Operationsverfahren bewiesen wird.

Unter denselben ist zunächst die Verpflanzung der Fibula in den Tibiadefect zu erwähnen, welche von Hahn zuerst mit Erfolg ausgeführt wurde.

Weiter kommen die Verfahren in Betracht, bei welchen das Knochenmaterial vom Patienten selbst, aber von einer weit entfernt gelegenen Körperstelle (Seydel, Schede, Tillmanns), von einem andern Menschen (Mac-Ewen, Ollier, Volkmann und Poncet) oder endlich vom eben getödteten Thiere (Mac Ewen, Poncet, Tillmanns und W. Müller) stammt.

Endlich ist hier noch die Deckung des Defectes durch todtes Material (sterilisirte oder decalcinirte Knochen, Celluloid, Metall etc.) zu erwähnen. (Senn, Gluck, Péan, Giordano, le Dentu, Kümmell und Andere.)

Jedenfalls erscheint es zweckmässiger, wenn man die Deckung des Defectes ohne die absichtliche Verkürzung der Fibula oder Verpflanzung derselben in den Tibiadefect erzielen (sei es auch nur durch sagittale Abspaltung derselben in der Art, wie Wölfler bei Defect des Unterkiefers diesen durch Abspaltung der Clavicula ersetzte) vor allem aber die Einpflanzung eines fremden Materials vermeiden kann.

Einen wesentlichen Fortschritt stellte in der Behandlung der Pseudarthrose das von J. Wolff schon seit langem geplante, in neuerer Zeit mit Erfolg ausgeführte Verfahren der Verschiebung von Knochenläppchen, so wie besonders das W. Müller'sche Verfahren dar. Beide Methoden sind allerdings bloss bei Pseudarthrosen mit geringem Defect zur Anwendung gekommen. Wolff bildet entsprechend den beiden Fragmenten Knochen-Läppchen, welche mit Periost und Haut in Verbindung bleiben und durch Verziehung so weit verschoben werden, dass dadurch der Defect gedeckt erscheint. Diese Methode bewährte sich in mehreren Fällen sehr gut.

W. Müller, welchem wir durch seine Methode — analog der König'schen Rhinoplastik — einen wesentlichen Fortschritt in der Deckung der Schädeldefecte verdanken, (Müller-König-

sche Plastik), hat in letzter Zeit in seiner oben citirten Abhandlung zwei Fälle beschrieben, in welchen er allerdings nur relativ kurze Defecte der Tibia zur Heilung brachte.

In dem ersten Falle verpflanzte er nach Hahn die Fibula in die Tibia und verstärkte dann noch die Implantationsstelle durch Auflegen eines etwa 4 Ctm. langen Hautperiostknochenlappens, der der Tibia entnommen und dessen Spitze nach unten zu gedreht wurde. Im zweiten Falle wandte er folgendes sinnreiche Verfahren an: Zunächst wurde ein V-förmiger Lappen umschnitten, dessen Basis dem oberen, dessen Spitze dem unteren Fragmente der Pseudarthrose entsprach. Vom unteren Fragmente wurde entsprechend der Spitze des Lappens ein Stück Tibia abgemeisselt, das Periost mit der Haut in Verbindung gelassen, und nur einfach nach oben zu in den Defect verschoben, so dass aus dem V-förmigen Schnitt eine Y-förmige Naht wurde.

Die Bildung eines Hautperiostknochenlappens aus der Tibia mit Drehung des Stieles schien mir so einleuchtend, dass ich sie in 2 Fällen, in denen es sich nicht um einfache Pseudarthrose, sondern um grössere Tibiadefecte handelte, um so lieber anwandte, da dabei die Fibula unangetastet blieb.

Im ersten Falle handelte es sich um einen durch Exstirpation eines Sarkoms der Tibia zu Stande gekommenen Defect: Der 34jähr. Schornsteinfeger, der seit 3 Monaten an einer spontan entstandenen, rasch wachsenden, knotigen Verdickung der Tibia erkrankt war, liess sich deshalb im Mai 95 in die chirurgische Klinik in Utrecht aufnehmen. Der sonst gesunde, kräftige Mann zeigte, entsprechend dem unteren Drittel der Tibia, einen grobhöckerigen Tumor, der sich im Spatium interosseum bis nahe an die Fibula heran erstreckte. Der Tumor war fast überall knochenhart, nur an einigen Stellen weicher; auch machte es den Eindruck, als ob die Tibia in der Mitte des Tumors etwas federte; die Druckempfindlichkeit war nur gering. Die Beschwerden des Patienten bestanden in unsicherem Gang und raschem Ermüden beim Gehen. Der Tumor musste mit grösster Wahrscheinlichkeit als ein Osteosarkom aufgefasst werden (eine Jodcur blieb ohne Erfolg). Die mikroskopische Untersuchung einer in Bromaethylnarkose vorgenommenen Probeexcision ergab ein grosszelliges Rundzellensarkom; es wurde daher dem Patienten zunächst die Ablatio cruris vorgeschlagen, und erst als derselbe auf das eindringlichste bat, man möchte, wenn irgend möglich, die Amputation vermeiden, eine Resection in Aussicht genommen, jedoch nur unter der Bedingung, dass nöthigenfalls die Ablatio ausgeführt werden dürfte.

Am 27. Mai 95 wurde in Narkose unter Esmarch'scher Blutleere die erkrankte Tibia oben und unten im Gesunden resecirt, was unter Schonung

der grossen Gefässe vorn und hinten gelang (Fig. 1). Das durch Resection erhaltene Präparat zeigte die 12 Ctm. lange Tibia, welche vom Tumor eingenommen war und in ihrer Mitte, an der Stelle, an welcher die Corticalis fast ganz durch Tumorelemente ersetzt war, eine Spontanfractur aufwies; die mikroskopische Untersuchung ergab grosszelliges Rundzellensarkom. Nach Lösung des Esmarch'schen Schlauches wurde in den durch Entfernung des Tibiastückes entstandenen Defect ein Gazestreifen eingeführt und hierauf ein Compressionsverband angelegt. Die Wundheilung erfolgte reactionslos, so dass

Fig. 1. Fig. 2. Fig. 3.

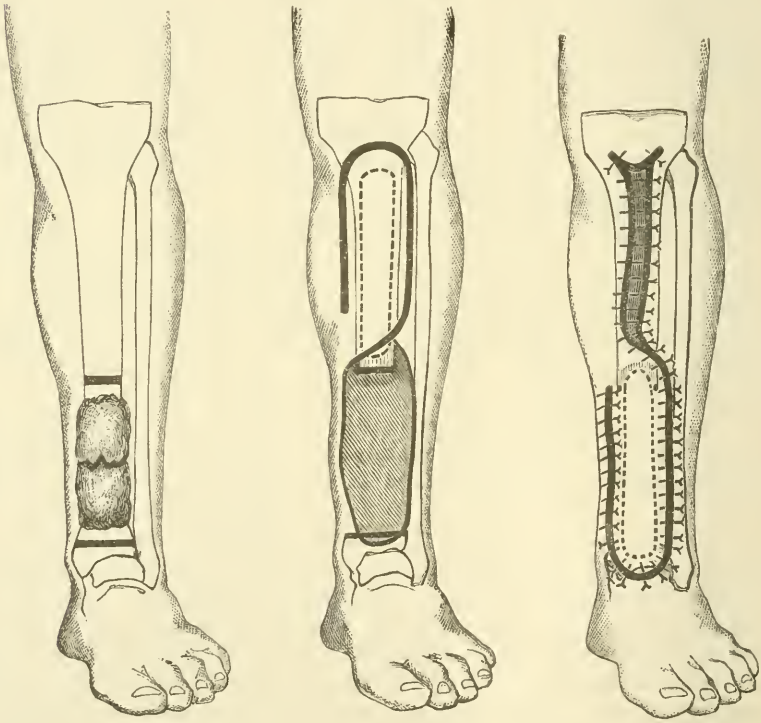

19 Tage später (15. Juni) der Versuch gemacht wurde, durch Implantation eines Hundeknochens (Femur eines eben getöteten kleinen Hundes) die fehlende Tibia zu ersetzen. Zu diesem Behufe wurde Patient narkotisirt, die eingezogene Narbe gespalten, die beiden Tibiastücke mittelst Löffels angefrischt und hierauf der Hundeknochen eingelegt. Die Heilung erfolgte bis auf eine kleine Fistel anscheinend reactionslos; diese Fistel jedoch wollte sich nicht schliessen, und immerfort entleerte sich, wenn auch nur ganz wenig, Secret. Als dasselbe nach 4 Monaten etwas übel roch und gleichzeitig die Untersuchung lehrte, dass

der Hundeknochen nur locker im Zellgewebe lag, wurde derselbe entfernt. Beide Enden desselben waren arrodirt, ähnlich wie die in lebenden Knochen eingetriebenen Elfenbeinstifte. Der Kranke hatte nunmehr, ebenso wie nach der ersten Operation, einen 12 Ctm. langen Defect der Tibia. Der Fuss begann, sich stark in Supination zu stellen. Mit Hülfe eines exact anliegenden Gipsverbandes war zwar das Gehen für kurze Zeit möglich, jedoch blieb immer ein Gefühl der Unsicherheit bestehen.

Zur definitiven Heilung des Defectes wurde am 22. November 95 in Narkose unter Esmarch'scher Blutleere zunächst die Narbe über dem Tibiadefect excidirt und die Tibia oben und unten angefrischt. Da bei der letzten Anfrischung von dem Malleolus der Tibia nur sehr wenig übrig geblieben war, wurde er ganz entfernt und der frei liegende, normal aussehende Talus ange-

Fig. 4.

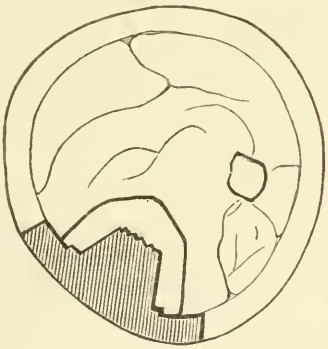

frischt[1]). Hierauf wurde aus der Tibia selbst ein Hautperiostknochenlappen geschnitten (s. Fig. 2), dessen Stiel am oberen Rande des Defectes lag und dessen Spitze bis knapp an die Tuberositas heranreichte. Der Hautlappen war etwa 14 Ctm. lang, der Stiel 4 Ctm. breit. Der Knochen wurde mittelst der Salzer'schen Circulärsäge eingeschnitten und bloss zum Schlusse behufs Mobilisirung einige Meisselschläge ausgeführt. Durch die Entnahme des Lappens war die Markhöhle der Tibia der ganzen Länge nach geöffnet (Fig. 4). Der Lappen wurde in seinem Stiele um 180° gedreht, ganz so wie dies bei der Rhinoplastik aus der Stirn gemacht wird und sein freier Rand exact in die Ränder des Defectes eingenäht (Fig. 3). Die Haut an der Stelle, von welcher der Lappen entnommen war, liess sich so zusammenziehen, dass nur eine etwa 1 Ctm. breite Wundfläche zurückblieb; nunmehr wurde der Schlauch gelöst, ein mässig comprimirender Verband angelegt (Gaze, Holzwolle, Gips) und der Patient mit stark elevirter Extremität gelagert.

Reactionsloser Verlauf: Als nach 4 Tagen behufs Inspection des Lappens ein Fenster in den Verband geschnitten war, zeigte sich alles in guter Ordnung.

---

[1]) In Figur 2 ist der Malleolus internus noch erhalten gezeichnet.

Einen Monat nach der Operation war das transplantirte Stück in toto und fest angeheilt und mit ihm der Tibiadefect zur Heilung gebracht. Der Patient konnte mit Hülfe eines leichten Stützapparates, den er später auch weglegte, umhergehen; die Bewegung im oberen Sprunggelenke war natürlich aufgehoben. Nach einem weiteren Monat hatte das transplantirte Knochenstück entschieden an Stärke zugenommen, ohne dass die Zeichen eines Localrecidivs vorhanden waren. Im März 96 entwickelte sich eine Metastase in mehreren Rippen des linken Rippenbogens. Der Befund an der Tibia war nach wie vor günstig. Patient ging so gut umher, dass er eine Anstellung als Krankenwärter fand. Die Stelle, woher der Lappen entnommen war, wollte lange Zeit hindurch nicht vernarben, und blieb daselbst eine feine Fistel zurück, die den Kranken im übrigen nicht belästigte; später wuchs sogar aus derselben ein Granulationspfropf hervor; als derselbe entfernt und mikroskopisch untersucht wurde, konnten keine auf Tumor verdächtigen Partien nachgewiesen werden. Inzwischen vergrösserte sich jedoch der metastatische Tumor der linken Thoraxwand, bis der Patient im November 96, also gerade ein Jahr nach der Autoplastik, unter Fieber, Kurzathmigkeit und Brustschmerzen erkrankte, so dass er in die interne Klinik von Professor Talma aufgenommen wurde. Da eine Probepunction negatives Resultat ergab, musste ein fester metastatischer Tumor angenommen werden. Der Tumor wuchs langsam, Fieber und Kurzathmigkeit hielten an. Am 1. März 97 wurden plötzlich grosse Quantitäten Blutes ausgehustet, worauf der Kranke verschied. — Die im pathologisch-anatomischen Institute in Utrecht ausgeführte Obduction ergab einen ausgedehnten Tumor der Lunge, welcher in der Grösse eines Mannskopfes den linken Unterlappen einnahm; ferner fand sich eine hühnereigrosse Metastase im unteren Sternum und eine solche der 7. und 8. linken Rippe. An der Operationsstelle wurde keinerlei Zeichen eines Recidivs nachgewiesen. Die linke Lungenvene enthielt einen Geschwulstthrombus, der bis in den linken Vorhof hineinragte. Die Verblutung war aus einem arrodirten Ast der linken Lungenarterie erfolgt.

Im zweiten Falle handelte es sich um einen Tibiadefect, der nach complicirter Fractur zu Stande gekommen war. Der achtjährige Knabe wurde am 31. Oktober 96 von der Dreschmaschine erfasst, so dass ihm der linke Unterschenkel am Uebergang vom mittleren in das untere Drittel complicirt gebrochen wurde. Bei der noch am selben Tage erfolgten Aufnahme in die chirurgische Klinik in Königsberg zeigte sich die Haut über dem unteren Drittel der Tibia stark gequetscht. In der Tiefe der mit Schmutz verunreinigten Weichtheilwunde lagen zahlreiche Stücke der zertrümmerten Tibia vor. Die Fibula schien nur einfach gebrochen zu sein. Die Wunde wurde sorgfältig von den Schmutzpartikelchen gereinigt und dabei noch einige kleine, ganz aus dem Zusammenhang gelöste Tibiasplitterchen entfernt und locker Jodoformgaze eingelegt.

Während der folgenden Tage schien der Verlauf befriedigend. Als sich jedoch nach einer Woche unter Zunahme der Secretion hohes Fieber (40°) und Schmerzhaftigkeit einstellte und der Kranke einen leicht benommenen Eindruck machte, wurde in Narkose die Wunde weit mit Haken auseinander gehalten

und dabei das Mark der in zahlreiche Stücke zerbrochenen Tibia vielfach von Eiter durchsetzt gefunden. Es hatte sich also eine eitrige Osteomyelitis der Knochenstücke entwickelt, welche die Entfernung derselben, sollte das Leben nicht schwer gefährdet werden, dringend nothwendig machte; ausserdem wurde noch das obere und untere mit Eiter durchsetzte Fragment der Tibia mit dem Löffel ausgeschabt. Nach diesem Debridement blieb ein ausgedehnter Knochendefect zurück, der entsprechend der vorderen Kante der Tibia gegen 8, an der hinteren 2 Ctm. betrug. Der Defect wurde locker mit Jodoformgaze ausgefüllt. 2 Tage nach diesem Eingriffe war das Fieber verschwunden und blieb dauernd fort. Die Wundhöhle füllte sich allmälig mit Granulationen, auch schien die Fibula sich zu consolidiren, was bei der Tibia mit Rücksicht auf die Grösse des Defectes ganz unmöglich war. Vielmehr stellte sich der Fuss stark in Varus-Stellung.

Nachdem Patient längere Zeit fieberfrei geblieben war, wurde $2\frac{1}{2}$ Monate nach dem Unglücksfalle durch eine Autoplastik aus der Tibia, ganz analog der im Fall I beschriebenen Methode, der Tibiadefect gedeckt. Die Länge des transplantirten Knochenstückes betrug 9 Ctm. Um die bestehende Tendenz zur Varusstellung zu vermeiden, wurde der Fuss im Sprunggelenke in die Mittelstellung gebracht und ein Gipsverband angelegt.

Der Verlauf war im ganzen reactionslos und nur durch eine am elften Tage eingetretene beträchtliche Temperatursteigerung gestört. Als Ursache derselben wurde ein etwa haselnussgrosser Abscess im untersten Wundwinkel, sowie ein unter dem Verband nach oben zu sich erstreckendes Erythem, welches jedoch nicht von der Wunde ausging und gleichzeitig an verschiedenen Stellen des Körpers sich zeigte, angesprochen. Die zu dieser Zeit vorgenommenen Culturversuche des Blutes fielen negativ aus. Nach dieser etwa drei Tage andauernden Störung des Allgemeinbefindens war der weitere Verlauf bis auf geringe abendliche Temperatursteigerungen normal. Die Wundheilung, sowie die Einheilung des transplantirten Knochenstückes erfolgte reactionslos, so dass der Patient nach 5 Wochen im Verband umhergehen konnte. Jetzt, 4 Monate nach der Operation, ist durch die Transplantation die Continuität der Tibia vollkommen wieder hergestellt und das transplantirte Stück entschieden stärker geworden. Eine Verkürzung ist nicht vorhanden; die (kurze Zeit nach der Operation beobachtete) Tendenz zur Varusstellung des Fusses war durch ein leiches Redressement im entgegengesetzten Sinne dauernd zu beheben.

Somit hat sich in zwei Fällen das von W. Müller für einfache Pseudrathrose und zur Ueberbrückung kleinerer Tibiadefecte angewandte Verfahren auch für die Deckung grösserer Tibiadefecte bestens bewährt, indem ein je 12 und 9 Ctm. langer Knochendefect dauernd zur Heilung gelangte. Besondere Erwähnung verdient, dass in beiden Fällen das transplantirte Knochenstück im Laufe der Monate, besonders nachdem Patient mehr umherging, stärker wurde. Im ersten Falle ist durch das Auftreten von

Metastasen in den Rippen und der Lunge ein Dauerresultat nicht erzielt worden, der bisherige günstige Verlauf im zweiten Falle berechtigt jedoch mit grosser Sicherheit zu dieser Hoffnung.

Sicherlich ist diese Methode jedweder Transplantation fremden, todten Materials vorzuziehen. Aber auch die Einpflanzung von Knochenmaterial, welches vom selben Menschen anderswoher entnommen worden ist, dürfte in Bezug auf seine Ausdehnung seine Grenze haben, und es ist zweifelhaft, ob das Resultat stets so gut sein wird, wie in einem Falle von Bramann (complicirte Humerusfractur mit Defect), in welchem ein 8 Ctm. langes, frei verpflanztes Stück Tibia. (vom Patienten selbst entnommen) einheilte und damit den Defect deckte.

Endlich aber scheint es mir gerade für den Fall grösserer Tibiadefecte wünschenswerth, die Fibula intact zu lassen, so dass auch die so ingeniöse Methode Hahn's entschieden hinter die Autoplastik zu stellen ist, bei welcher eine Verletzung der Fibula vermieden wird.

Die Nothwendigkeit, bloss einen schmalen Ernährungsstiel zu belassen und diesen Stiel noch um 180° zu drehen, hat allerdings etwas Beunruhigendes an sich; doch liegen ja analoge Verhältnisse bei der Rhinoplastik vor, deren Berechtigung durch die zahlreichen Erfolge wohl hinreichend bewiesen ist. Diese Knochenoperationen, bei deren Ausführung man streng aseptisch verfahren muss, sollen in einem Augenblick gemacht werden, in welchem womöglich jedwede Eiterung fehlt oder im chronischen Zustande sich befindet.

Gerade in den vortrefflichen Resultaten, welche Bardenheuer durch Abspaltung der Knochen zum Ersatz eines fehlenden Nachbarknochens (Cramer, Thiel, Wildt, Stern) oder durch Ueberpflanzung des Knochens (Beyer) erzielte, scheint mir ein weiterer Beweis für die Brauchbarkeit der Autoplastik zur Deckung grösserer Knochendefecte zu liegen. Was die Verwerthbarkeit dieser Methode für Defecte anderer längerer Röhrenknochen anlangt, möchte ich mit Müller glauben, dass die gleiche Operation am Femur wegen der tiefen Lage desselben erhebliche, wenn auch nicht unüberwindliche Schwierigkeiten bieten würde, sodass daselbst die Resection mit irgend einer Nahtmethode vorzuziehen sein wird. An der oberen Extremität wird nur selten eine derartige Auto-

plastik in Betracht kommen. Die selbst beträchtliche Verkürzung des Humerus nach Resection wegen Pseudarthrose mit folgender Naht hat lange nicht dieselben Unannehmlichkeiten im Gefolge, wie die des Femur oder der Tibia. Des Weiteren lehrt die Erfahrung, dass ab und zu die Function trotz Pseudarthrose und ausgedehnten Defectes des Humerus eine so merkwürdig gute sein kann, dass überhaupt jedwede Operationsmethode überflüssig erscheint[1]).

Bei Pseudarthrosis des Vorderarms endlich wird auch die durch die Resection bedingte Verkürzung nicht so unangenehm sein, und es käme eine Autoplastik, falls eine einfache Hülse sich nicht als genügend erwiese, bloss bei grösseren Defecten eines der beiden Vorderarmknochen in Betracht.

Besonders hervorheben möchte ich noch die Vorzüge der Autoplastik gegenüber der Einpflanzung von grösseren oder kleineren Stücken eines frischen Knochens vom Thiere. In meinem ersten Falle war versucht worden, einen Hundeknochen einzupflanzen. Obwohl die Operation aseptisch ausgeführt worden und der Verlauf reactionslos war, wollte der Knochen nicht vollständig einheilen, und die zurückbleibende Fistel vereitelte den Erfolg. Ueber einen ganz ähnlichen Misserfolg hatte ich schon einmal Gelegenheit zu berichten:

In diesem noch in der Klinik Billroth beobachteten Falle war wegen eines ausgedehnten nach complicirter Fractur entstandenen Defectes der Tibia bei Erhaltung der Fibula ein Elfenbeinzapfen einzuheilen versucht worden, zunächst anscheinend mit Erfolg, doch blieb von vorn herein eine kleine Fistel zurück, die sich nicht schloss und schliesslich die Entfernung des Fremdkörpers erheischte.

Auch W. Müller berichtet in seiner Abhandlung über einen ähnlichen Misserfolg; ebenso musste auch in einem Falle, in welchem Gluck eine Einpflanzung vorgenommen hatte, später von Bergmann den Fremdkörper entfernen. Es wäre angesichts so vieler Misserfolge von besonderem Werthe, zu erfahren, wie lange in den

---

[1]) Ich verweise auf den von Prof. Billroth vorgestellten, von mir in der Wiener klinischen Wochenschrift beschriebenen, sowie auf den von Krause beobachteten Fall. Ferner konnte ich im Verein für wissenschaftliche Heilkunde in Königsberg (Dec. 1896) einen Jungen vorstellen, der trotz Fehlens von fast $^5/_6$ des ganzen Humerus eine leidlich gute Function seiner oberen Extremität besass, die sich bis Juli 97 wesentlich gebessert hatte.

von Péan[1]), Le Dentu[2]) und Giordano[3]) berichteten Fällen von Einheilung grösserer Fremdkörper als Stütze der Extremität der Erfolg anhielt.

Ungleich günstiger liegen die Verhältnisse, wenn an den eingeheilten Fremdkörper keine grossen Anforderungen gestellt werden, wie dies bei Schädeldefecten der Fall ist. Hier besitzen wir in der Heteroplastik (A. Fränkel's Celluloidplatte) eine werthvolle Operationsmethode, wenigstens für manche Fälle. Doch wird auch hier die Autoplastik mittels eines gestielten Hautperiostknochenlappens aus der Tabula externa (Müller-König) die Operation der Wahl bleiben.

Ich war im letzten Semester zwei Mal in der Lage, Schädeldefecte, die nach complicirter Fractur des Stirnbeins in Folge eines Hufschlages entstanden waren, secundär zu decken. Bei dem grösseren Defect gelang die Autoplastik nach Müller-König vollständig, im anderen Falle, wo die pulsirende Lücke etwa daumengross war, wurde die Nagelphalanx von einem eben wegen Polydactylie operirten jungen Burschen frisch verpflanzt; es erfolgte knöcherne Verheilung des Defectes.

Während die überpflanzten Tibiastücke, welche zu functioniren hatten, in beiden Fällen im Verlaufe der Monate stärker wurden, also durch die Function hypertrophirten, habe ich eine gleiche Beobachtung bei verschiedenen Plastiken am Schädel nach Müller-König's Methode nicht gemacht.

Jedenfalls möchte ich dies Verfahren der Autoplastik, welches als eine Erweiterung der Müller'schen Methode zu betrachten ist, für grössere Knochendefecte der Tibia empfehlen.

---

1) Des moyens prothetiques destinés à obtenir la réparation de parties osseuses (Gaz. des hopitaux 1894, 32).

2) Sur l'implantation de fragments volumineux d'os décalcifiés pour combler les pertes de substance du squelette (Gaz. des hopitaux. 1891, 40).

3) Sopra un nuovo metodo di conservazione degli arti nelle grave perdite ossee (Archivio di orthopaedia 1890, 5.)

COLUMBIA UNIVERSITY LIBRARIES (hsl.stx)
RD 118 Ei8 C.1
Zur Heilung grosserer Defecte der Tibia
2002198347

BOUND
JAN 16 1959